
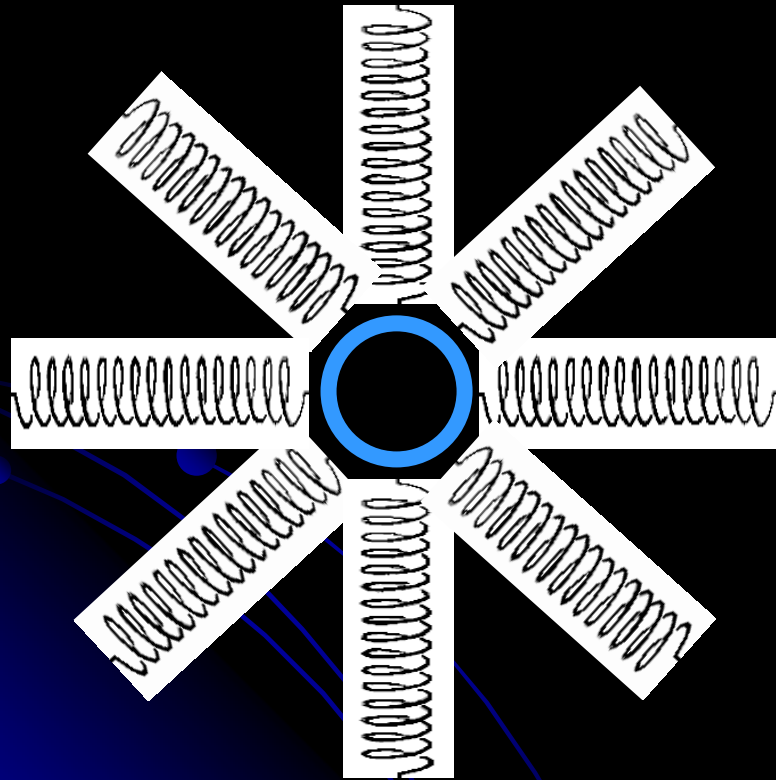



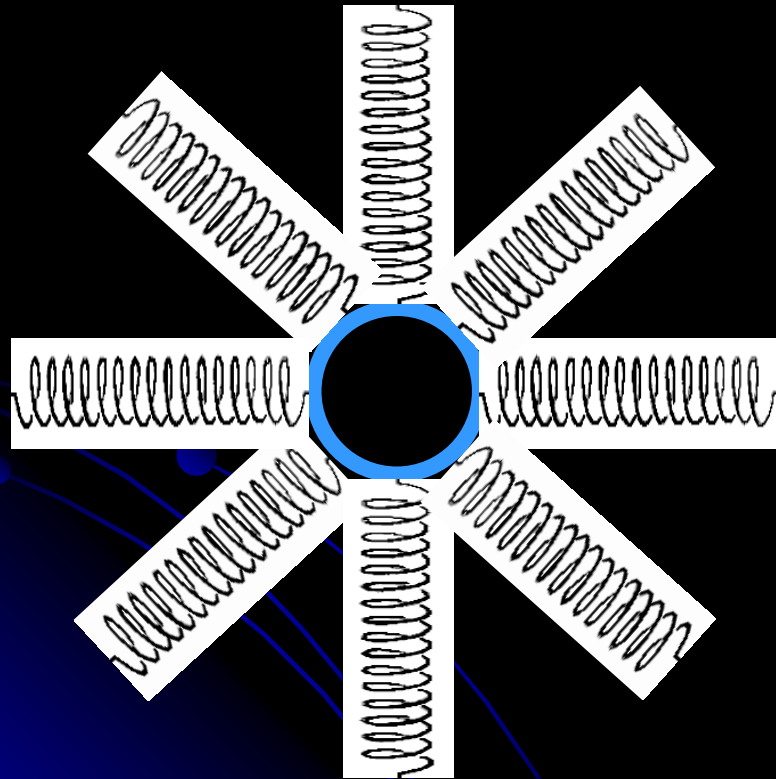
肺胞に支えられた気管支

- 気管支の周りにある肺胞壁(の中の弾性線維)が気管支を支えている




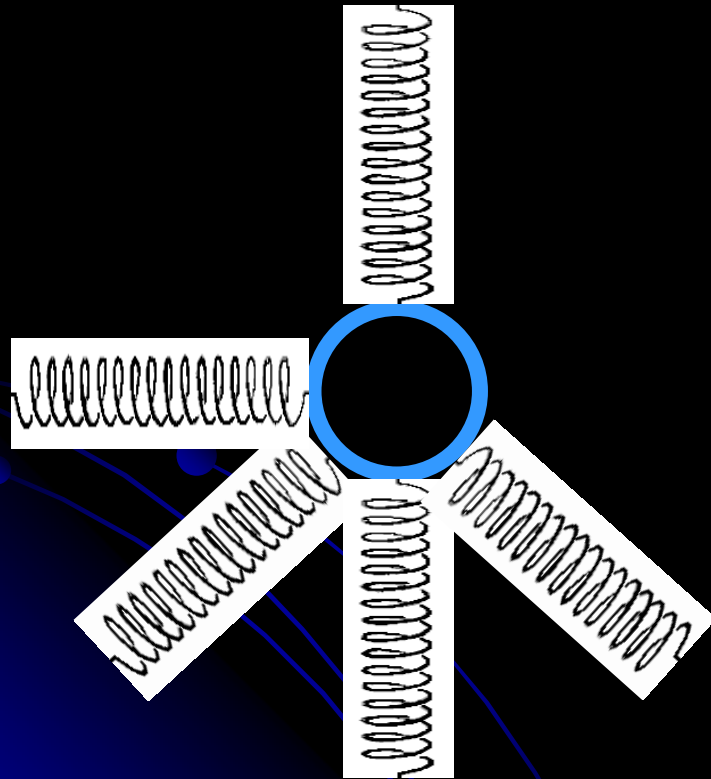
肺気腫とは

- 肺胞に支えられた
(末梢の)気管支




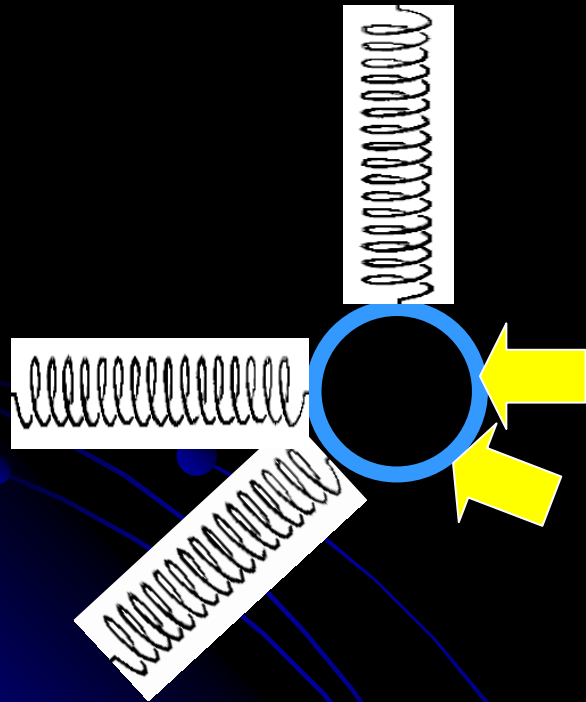
肺気腫とは

肺胞(の壁)が
溶けてなくなる



肺気腫とは

肺胞に支えられていた気管支がペラペラになる



肺気腫とは

閉塞性障害

